# Zur Kasuistik der Schenkelhalsfrakturen.

---

Inaugural-Dissertation

zur Erlangung der Doktorwürde

der

hohen medizinischen Fakultät

der

Königl. Christian-Albrechts-Universität

zu Kiel

vorgelegt von

**Carl Heimannsfeld**

aus Bonn.

**Kiel 1913.**

Druck von H. Fiencke.

# Zur Kasuistik der Schenkelhalsfrakturen.

---

Inaugural-Dissertation

zur Erlangung der Doktorwürde

der

hohen medizinischen Fakultät

der

Königl. Christian-Albrechts-Universität

zu Kiel

vorgelegt von

**Carl Heimannsfeld**

aus Bonn.

**Kiel 1913.**

Druck von H. Fiencke.

No. 73.

Rektoratsjahr 1913/14

Referent: Prof. Dr. **Anschütz.**

Zum Druck genehmigt:

Prof. Dr. **Lüthje,**

z. Z. Dekan.

Meinen Eltern gewidmet.

Was die Häufigkeit der Oberschenkelbrüche betrifft, so macht sie nach Bruns Berechnung 6,3 % aus, 1,5 % entfallen hiervon auf den Schenkelhals.

Mit der veralteten Ansicht, die Schenkelhalsfrakturen seien ein Privileg nur des höheren Alters, dürfte schon lange gebrochen sein. Bereits in den sechziger Jahren des vergangenen Jahrhunderts wurden die ersten Fälle dieser Frakturform bei jungen Individuen von dem Engländer Hutchinson veröffentlicht, seitdem sind noch manche derartige Fälle in der Literatur beschrieben. Die Prädisposition des Alters für diese Frakturform ist gewiß eine Erfahrungstatsache, die nicht abzuleugnen ist; doch kommen diese Frakturen auch in den ersten und mittleren Jahrzehnten viel häufiger vor, als man anzunehmen pflegte. Royal Whitman war sogar der Überzeugung, daß im kindlichen Alter die Epiphysenlösung seltener sei, als die Schenkelhalsfraktur. Allein diese Ansicht ist bereits seiner Zeit von Hoffa, der die Inklination des kindlichen Schenkelhalses zur Epiphyseolyse vertrat, und besonders durch die von Sprengel im Jahre 1898 auf dem Chirurgen-Kongreß demonstrierten Resektionspräparate widerlegt, die die Möglichkeit einer Epiphyseolyse schon durch ganz geringe Traumen bewiesen.

Man kann wohl behaupten, und gleich einem Lehrsatz formulieren: Die Frakturen des Schenkelhalses kommen in jedem Lebensalter vor; in der Jugend am seltensten, sie

werden zahlreicher mit zunehmendem Alter. Es ist also umgekehrt wie mit den Oberschenkelluxationen, die ja in den ersten Jahrzehnten häufiger zur Beobachtung kommen.

Lediglich die mit dem Alter einsetzenden regressiven Prozesse, die senile Osteoporose und das Kleinerwerden des Winkels zwischen Kollum und Schaft bieten die Begünstigungsmomente für das Entstehen eines Bruches. Diese kann man aber nicht in dem anatomischen Aufbau des Schenkelhalses erblicken, denn sonst müßte in den jugendlichen und mittleren Lebensjahren diese Frakturform ebenso häufig sein. Im Gegenteil ist der Schenkelhals, d. h. seine Struktur und Textur, der Aufgabe den Körper zu tragen vollauf angepaßt. Nach den Erfahrungen von Bruns erfolgt ein Zerknickungsbruch des Kollums bei Druck in der Längsachse bei Männern durchschnittlich erst bei 815 kg, bei Frauen bei 506 kg.

Eine Gewalteinwirkung in der Längsachse des Schaftes ist viel seltener die Ursache einer Schenkelhalsfraktur als die Gewalteinwirkung in der Längsachse des Halses, erstens: da der Schenkelhals nicht nach der Fläche, sondern nach der Kante gebogen und von vorn nach hinten platt gedrückt ist; denn die Widerstandskraft eines Hebelbalkens wächst mit dem Quadrate seiner senkrechten, nicht seiner horizontalen Dimensionen, zweitens: weil die Stellung des Kollums zur Diaphyse schiefwinkelig ist, drittens: da die starke Entwickelung der Kortikalis, der sogenannte Adam'sche Bogen, am unteren Umfange des Kollum wie ein Strebepfeiler wirkt. Endlich erhöht die Architektur der Knochenbälkchen, welche den höchsten mechanischen Anforderungen entspricht, die Widerstandskraft. Gegen die Gewalteinwirkung in der Achse des Kollum ist der Schutz geringer. Abschwächend wirken der Trochanter major und die Linea intertrochanterica, die sich strebepfeilerartig über den Schenkelsporn hinwegwölben. Die Fraktur des Halses finden wir daher sehr selten bei Fall auf die Füße, resp. Knie (Wirkung in der Längsachse des Femur), häufig dagegen bei Fall auf die Hüfte (Wirkung in der Längsachse des

Kollum). Zu einem ähnlichen Resultat über die Statistik des Schenkelhalses und über die Art der Gewalteinwirkung kommt Streubel in seinen Experimenten über die Schenkelhalsfraktur. Sehr selten handelt es sich um direkte Gewalteinwirkung. Meistens entsteht die Fraktur durch Contrecoup, indem sie vom Trochanter oder vom Knie her wirkt. Der Schenkelhals gewinnt dadurch an Festigkeit, daß er solid und ohne Markhöhle ist. Außerdem ist die spongiöse Knochensubstanz weniger geneigt, einen Stoß oder Schlag mit gleicher Stärke fortzuleiten als die Kortikalsubstanz. Ebenfalls wird auch die Gewalt, die den Schenkelhals trifft, durch die doppelte Schiefe der Stellung, einerseits zur Diaphyse, andererseits zum Trochanter gemindert. Läuft die Gewalt in der Richtung der Achse der Diaphyse, so pflanzt sie sich nur auf den vorderen und unteren Teil des Schenkelhalses fort; kommt sie von der Außenfläche des Trochanter, so trifft sie mehr den hinteren unteren Teil.

Vielleicht läßt sich nach all diesen Erwägungen über den ungefähren Sitz resp. Verlauf der Frakturlinie aus der Art der Gewalteinwirkung ein Schluß ziehen. Denkt man sich die einwirkende Gewalt als Erschütterung kleinster Teile des Knochens im Sinne der Richtung der Gewalt, so muß an der Stelle der Bruch entstehen, an welcher die in Ruhe befindlichen kleinsten Teile an die erschütterten stoßen. Die Bruchlinie muß demnach verlaufen bei Einwirkung in der Längsrichtung des Femur parallel zur Schaftachse. In Betracht zu ziehen ist selbstverständlich, daß der Femurkopf in der Pfanne fixiert ist. Der Fall, Stoß oder Schlag auf die Hüfte muß demnach einen Bruch bedingen, der mehr oder weniger winklig zur Längsachse des Schaftes steht.

Die Schenkelhalsfrakturen sind sehr oft mit Einkeilung verbunden. Das obere meist keilförmige Fragment bohrt sich in die Spongiosa des unteren Bruchstückes, mit Vorliebe des Trochanter major ein, und fixiert das untere Fragment, sodaß bei der Untersuchung die Symptome der abnormen Beweglichkeit und Krepitation nicht nachzuweisen sind.

Ätiologisch unterscheidet man traumatische Frakturen

und spontane Frakturen des Schenkelhalses. Erstere und ihre Mechanik sind bereits im Vorigen geschildert. Vielleicht erübrigt es noch, über die Art der Gewalt einige Worte zu sagen. Die Größe der Gewalt ist nicht immer maßgebend. Einwirkungen ganz geringer Natur vermögen, zumal im Alter, eine Fraktur hervorzurufen.

Die Spontan-Frakturen kommen lediglich mit oder im Gefolge anderer Allgemeinerkrankungen vor. Als pathologische Prädispositionen erwähnt P. v. Bruns

1. die Knochenbrüchigkeit infolge seniler Atrophie, die Osteoporose, die vorzeitige Atrophie bei jüngeren Leuten von allgemeinem Marasmus;
2. die neurotische Knochenatrophie, einerseits hervorgerufen durch Tabes dorsalis oder Paralyse, andererseits im Gefolge von Entwickelungshemmungen der Nervenzentren, z. B. bei Hydrocephalus und Hydrorrachis;
3. infolge akuter Osteomyelitis und infolge von Karies;
4. die Rachitis, eine hauptsächlich für das kindliche Alter prädisponierende Ursache;
5. die Knochenbrüchigkeit infolge von Osteomalacie;
6. Tumoren maligner Art, Karzinom, Sarkom, benigner Art, jedoch seltener Enchondrom und Cysten, erhöhen die Knochenbrüchigkeit.
7. Zu erwähnen ist noch zum Schluß die bisher noch nicht aufgeklärte sog. idiopathische Knochenbrüchigkeit. Sie besteht in der großen Disposition zu Frakturen ohne nachweisbare anatomische Ursache.

Die Coopersche Einteilung der Schenkelhalsfrakturen in intrakapsuläre und extrakapsuläre Brüche ist nicht zu empfehlen, da die Bruchlinien meistens gemischt, teils intra-, teils extra-kapsulär verlaufen und sich in diese Einteilung nicht gut einreihen lassen. Dies beruht auf der merkwürdigen Ansatzlinie der Gelenkkapsel, die vorne viel tiefer herunterreicht. Zweckmäßiger ist entschieden die Klassifizierung nach Helferich in mediale (proximale) und laterale (distale) Frakturen. Die medialen liegen, wie schon

der Name sagt, im medialen Abschnitt des Collum femoris, sehr oft rein intrakapsulär. Die Fragmente bestehen aus Kopf einerseits, Hals und Schaft andererseits. Die lateralen Frakturen liegen mehr nach dem Trochanter zu. In diesem Falle bestehen die Fragmente aus Kopf und Hals einerseits, aus Schaft mit Trochanter, resp. einem Teil des Halses andererseits. Sie sind häufig rein extrakapsulär, meistens jedoch gemischt. Mit dieser Einteilung deckt sich auch ungefähr die von Bigelow angegebene in lose, identisch mit den medialen, und eingekeilte Brüche, identisch mit den lateralen. Ansprechend ist auch die Einteilung von Pels Leusden in Brüche des eigentlichen Schenkelhalses und der Trochantergegend. Wir können hier unterscheiden

ad I. Fraktura subcapitalis und Fraktura intertrochanterica;

ad II. die Fraktura pertrochanterica.

Hierzu rechnen auch die Trochanterabsprengungen.

Zur Diagnosenstellung unterscheiden wir zwischen den subjektiven und objektiven Symptomen. Erstere sind der Bruchschmerz und die gestörte Funktion. Letztere als Kardinalsymptome die abnorme Beweglichkeit, Krepitation und die Deformität. Diese Symptome sind vollständig nur bei losen Brüchen vorhanden. Bei incarcerierten Frakturen kann dies und jenes Symptom fehlen. Ja man hat sogar Fälle, in denen der Patient mit dem verletzten Beine auftreten kann. Die Krepitation ist oft wegen Schwellung der Weichteile oder Incarceration nur in Narkose oder überhaupt nicht nachzuweisen. Hinzu kommt noch die Außenrotation und die Verkürzung des Beines resp. der Hochstand des Trochanters. Bei losen Frakturen kommt die Außenrotation dadurch zu Stande, daß das Bein dem Gesetze der Schwere folgt, bei eingekeilten Frakturen beruht die Außenrotation wohl auf dem Umstande, daß die hintere Partie des Schenkelhalses schwächer ist, und daß deshalb eine den Trochanter von außen treffende Gewalt den Schenkelhals an seiner Rückseite stärker einbricht als an den übrigen Teilen (Kocher).

Für die Verkürzung kommen drei Punkte in Betracht:

1. Abnahme des Winkels zwischen Hals und Schaft,
2. die Einkeilung,
3. die Verschiebung der Fragmente ad longitudinem cum contractione.

Interessant dürfte es bei Punkt 1 sein, auf den von Dietzer in der Literatur beschriebenen Fall einer Schenkelhalsfraktur mit Verlängerung des betreffenden Beines kurz zu sprechen zu kommen. Es handelte sich in diesem Falle um einen abnorm großen Winkel. Infolge der Gewalteinwirkung keilte sich das obere Fragment dergestalt in die Trochantergegend ein, daß Kollumachse und Schaftachse ungefähr eine gerade Linie bildeten, und es zur Bildung einer traumatischen Coxa valga kam.

Es fragt sich nun, ob wir mit einiger Sicherheit den Sitz der Bruchlinie bestimmen können. Aus der Lokalisation des Bruchschmerzes können wir ungefähr schließen, in welchem Gebiet die Fraktur verläuft. Weiterhin, findet man bei der Untersuchung eine Verkürzung der Spina-Malleolen-Distanz und der Trochanter-Malleolendistanz, aber normalen Trochanterstand, so muß die Fraktur unter dem Trochantersitzen; steht der Trochanter abnorm hoch, kann es sich nur um eine Fraktur oberhalb desselben handeln. Ein gleiches Resultat liefert uns das Verhalten des Trochanter bei Rotationsbewegungen. Dreht er sich mit, sitzt die Fraktur oberhalb, dreht er sich nicht mit, unterhalb desselben. Von den Brüchen unterhalb des Trochanters kommen an dieser Stelle die Fraktura pertrochanterica und subtrochanterica in Betracht. Bleibt bei den Rotationsversuchen der ganze Trochanter stehen, handelt es sich um letztere, bleibt dagegen nur die Spitze des Trochanters stehen, um erstere Bruchart. Für die Fraktura pertrochanterica gibt Kocher an, daß man sehr häufig die scharfe Kante des nach vorn und oben verschobenen unteren Fragmentes durchfühlen kann; umgekehrt kann man auch bei der subtrochanteren Fraktur das untere Ende des durch den Ileopsoas in Beugung gehaltenen oberen Fragmentes durch die Muskulatur hindurch abtasten. Etwas schwieriger gestaltet

sich die Diagnose bei einem Bruche des Schenkelhalses im engeren Sinne. Die Fraktura subcapitalis ist fast stets intrakapsulär. Die Dislokation kann also in diesem Falle vollständig fehlen. Sitzt der größte lokale Druckschmerz unter der Mitte des Lig. Poupartii, haben wir es mit dieser Fraktur zu tun; wenn der größte Druckschmerz dagegen in der Gegend des Trochanters lokalisiert wird, mit einer Fraktur intertrochanterica oder einer Übergangsform.

Differentialdiagnostisch kommen Beckenfrakturen, Kontusionen, Distorsionen, Hüftgelenksluxation in Betracht. Das letzte Wort wird nicht ganz selten die Röntgenaufnahme zu sprechen haben. Bei Vorhandensein der oben erwähnten Symptome ist ja unschwer die richtige Diagnose zu stellen. Besondere Schwierigkeiten bietet eigentlich nur die Differentialdiagnose zwischen Schenkelhalsfraktur mit Innenrotation (allerdings sehr selten) und hintere Luxation. Hier beweisen aber die Freiheit der Abduktion und das Fehlen des Kopfes an abnormer Stelle, daß es sich nicht um eine Luxation handelt. Berücksichtigt man außerdem die von Bardenheuer hervorgehobenen Punkte, nämlich den Nachweis eines Defektes in der Rotationsfähigkeit, speziell nach hinten, die Verkleinerung des Rotationsradius, den Nachweis der Vergrößerung des Tiefendurchmessers der Hüfte, die leicht sichtbare Annäherung des Trochanters an die Medianebene, den großen intensiven Schmerz bei ruckweise ausgeführter Innenrotation, wird man stets zur richtigen Diagnosenstellung kommen.

Die Prognose der Schenkelhalsfrakturen ist nicht gerade als eine günstige zu bezeichnen. Bedenkt man, daß das größte Kontingent hierbei von alten Leuten gestellt wird, so ist das durchaus nicht weiter verwunderlich. Was die Prognosis quoad vitam anbetrifft, erliegen viele der Patienten der hypostatischen Pneumonie oder dem Decubitus. Nicht zu vergessen ist auch die Fettembolie, allerdings sehr selten. Die Prognosis quoad functionem hängt hauptsächlich ab von der Lage des Bruches zum Gelenk und von der Einkeilung. Bei den Einkeilungsfrakturen erfolgt zwar meist knöcherne Heilung, jedoch auch leicht Ankylose durch

Kallushyperproduktion resp. Gelenkentzündung. Liegt der Bruch nahe dem Gelenk, speziell bei der Fraktur subcapitalis, entsteht leicht Pseudarthrose oder überhaupt keine knöcherne Verbindung. Die Ursache dafür liegt darin, daß das proximale Fragment, das caput femoris, seiner genügenden Ernährung beraubt ist, da die Blutmenge, die durch die Kapselgefäße und das Lig. teres zugeführt wird, nicht hinreichend ist.

Wesentlich günstiger gestaltet sich die Prognose für die Jugend.

Was die Erwerbsfähigkeit der Patienten anbetrifft, so hängt die selbstverständlich von der bleibenden Verkürzung, von der Pseudarthrosenbildung, von der Steifigkeit im Knie und Hüftgelenk und von der Muskelatrophie und Kallushyperproduktion ab.

Für die Behandlung sind zwei Postulate erforderlich:

1. die Verhütung des Decubitus, der hypostatischen Pneumonie und Herzschwäche etc.,
2. die Fraktur in richtiger Stellung zu heilen.

Wegen der unter 1 erwähnten Gefahren kann man leider sehr oft auf die zweite Forderung nur wenig Rücksicht nehmen. Da es sich meist ja um alte Leute handelt, ist, um diesen Gefahren vorzubeugen, frühzeitiges Aufsitzen, resp. Aufstehen angebracht Hierzu empfehlen sich besonders die Gehschienen, wie sie von Thomas, von Bruns und vielen anderen angegeben sind.

Ad II ist vor allem Folgendes nötig:

1. die Verkürzung,
2. die perverse Rotation zu heben,
3. die Bruchflächen zur Verhütung der Pseudarthrose und Kallushyperproduktion und zur Erzielung einer raschen Heilung in genauen Kontakt zu bringen,
4. die schlimmen Folgen der traumatischen Gelenkentzündung zu verhindern.

Diesen vier Forderungen bei der Behandlung gerecht zu werden, ist sehr schwierig. Die besten Erfolge weist die Bardenheuersche Extensionsbehandlung auf, die ich hier kurz schildern will: Längszug mit ca. 10 bis 25 kg Be

lastung, Querzug am oberen Femurende, in der Richtung des Halses nach außen, mit einem Gewicht von ca. 6—10 kg, Querextension des Beckens mit 6 kg, ebenso am oberen Unterschenkel je ein Rotationszug mit 2 oder 1 kg Belastung. Vor allem schafft diese Behandlung für Punkt vier eine Verminderung des intraarticulären und interfragmentalen Druckes, wodurch die Entstehung einer Synovitis und Kallushyperproduktion hintangehalten wird. Diese beiden Faktoren hängen nämlich ab von der Intensität des interfragmentalen Druckes und der Malposition der Fragmente. An der hiesigen Klinik wird die Querextension fortgelassen; es beschränkt sich die Behandlung also auf Längsextension. Die Erfolge sind nicht minder gut, als die der Bardenheuerschen Methode. In letzter Zeit wurde einige Male eine neuerdings angegebene Behandlung der Schenkelhalsfrakturen angewandt, nach welcher man unter starker Innenrotation und Abduktion das Bein eingipst. Welche Erfolge damit erzielt werden, läßt sich z. Z. noch nicht überblicken. In einem Falle war allerdings das Resultat besser, als man es nach der sonstigen Behandlung erwarten durfte. Bardenheuers Standpunkt, daß für kräftige Leute auch bei Einkeilung stets Lockerung resp. Lösung geboten ist, um die vorerwähnten Gefahren durch den Streckverband zu verhindern, wird hier nicht anerkannt, sondern man beläßt die Einkeilung.

In Folgendem stelle ich die Schenkelhalsfrakturen zusammen, die vom Jahre 1899 bis 1911 in der hiesigen Kgl. Universitäts-Klinik zur Behandlung kamen. In genanntem Zeitraum wurden hier, ausgenommen veraltete Frakturen, 78 Patienten behandelt, Sechs Patienten hiervon starben in der Klinik = 7,7%. Von den übrigen 72 wurden im Juli 1913 die mit einem Sternchen versehenen Fälle nachuntersucht. Leider stellten sich von den schriftlich zur Nachuntersuchung aufgeforderten nur 8 ein, ca. 11%. Bedenkt man jedoch, daß viele von den Patienten, die zum Teil damals schon in hohem Alter waren, gestorben sind, andere überhaupt nicht aufzutreiben waren, so ist die Zahl 11% vielleicht garnicht so gering, als wie es auf dem ersten Blick scheint.

| No. | Alter, Jahre | Status b. d. Aufnahme | Diagnose | Röntgenbefund | Behandlung | Krankheitstage | Resultat bei der Entlassung | Bemerkung |
|---|---|---|---|---|---|---|---|---|
| 1899<br>516 | 54 | Beim Transportieren eines Schrankes glitt Pat. aus, kam unter ihn zu zu liegen. D. Schr. traf ihn a. d. r. Hüfte.<br>R. Oberschenkel 2 cm verkürzt, wird abduziert u. nach außen rotiert gehalten. Jede aktive Bewegung im Hüftgelenk unmöglich. | Schenkelhalsbruch rechts. | Eingekeilter Schenkelhalsbruch. Adamscher Bogen in die Spongiosa d. Schaftes eingetrieben | Streckverband, Volkmannscher Schlitten 2 ☎ | 35 T. | Geheilt entl. R. Bein wird in Ruhe 130° außenrotiert gehalt. Innenrotation aktiv — 90°<br>L. B. 1,5 cm > R. B. | |
| 819 | 54 | Fall aus 2 m Höhe auf die Erde. Aufn. 8 Tage nach der Verletzung. | Extracaps. Schenkelhalsbruch rechts | Fracturlinie verläuft quer durch den Schenkelhals | Schienenverband. Ruhigstellung. Massage, passive Bewegung. Bäder. | 72 T. | Geheilt entlassen | |
| 1900<br>1449 | 77 | Pat. fiel infolge Schwindelanfalles hin, verletzte sich d. r. Hüfte.<br>Aufn. 4 Tage n. d Verl.<br>Deutlich fühlbare Verkürzung d. r. Beines, das sehr geschwollen. Trochanter und Bein nicht gegen den Gelenk-Kopf verschieblich. | Schenkelhalsbruch rechts | — | Ruhigstellung durch geringen Extensionsverband | 37 T. | Entl. mit Thomasschiene. Pat. kann mit Unterstützung einige Schritte machen. Keine Schmerzen | |
| 1580 | 84 | Pat. fiel auf glattem Boden hin auf die l. Hüfte.<br>Starke Aussenrotation d. l. Beines. 3 cm Verkürzung. | Eingekeilter Schenkelhalsbruch links | — | Thomasschiene, möglichste Korrektion | Exitus nach Sektionsbericht Pneumonie | | |
| 32 | 58 | Pat. kam beim Radeln zu Fall, zog sich eine Verletzung d. l. Oberschenkels zu.<br>Aufn. nach 3 Tagen. L. Bein stark auswärts rotiert, kann aktiv nicht gehoben werden. Druckempfindlichkeit a. d. Trochanter u. extra kapsulären Teil. | Eingekeilter Schenkelhalsbruch links | Hals steht rechtwinklig zum Schaft. Unterer Bogen des Halses i. d. Schaft eingekeilt | Volkmann'sche Schiene, welche Einwärtsrotation erzwingt. Aufgest. nach 32 Tagen mit Thomasschiene | 56 T. | Geheilt entlassen. Schonung | |

| | | | | | | | |
|---|---|---|---|---|---|---|---|
| | | fähig sich zu erheben.<br>R. Bein steht in starker Außenrotation. Trochanter geschwollen. Bein ca. 3 cm verkürzt. | Schenkelhalsbruch rechts | | lichste Beseitigung der Außenrotation. Thomasschiene | | schiene. Pat. ist d. ganzen Tag auf, kann mit Hülfe gehen. |
| 26 | 61 | Pat. glitt aus auf dem Trottoir, fiel mit der r. Hüfte a. d. Steine.<br>Rechtes Bein auswärts rotiert. Bewegungen i. Hüftgelenk sehr schmerzhaft. Pat. bewegt Becken stets mit. R. Bein gegen l. 3,5 cm verkürzt. Nirgends Krepitation nachweisbar. | Schenkelhalsbruch rechts | Extracapsulärer Schenkelhalsbruch rechts, nahe am Femurschaft mit Dislocation nach oben | Leichte Extension Volkmannsche Schiene | 52 T. | Geheilt entlassen |
| 49 | 39 | Fall a. d. l. Hüfte bei Glatteis. 4 Wochen zu Bett gelegen, vergebl. Gehversuche.<br>Bein liegt i. geringer Flexion ca. 15°, Adduktion ca. 25° u. Außenrotation ca. 30°. Trochanter erscheint nach vorn gerichtet und verdickt. L. B. 2 cm verkürzt. | Eingekeilter Schenkelhalsbruch links | — | Ruhe. Unter passiven und aktiven Bewegungen Besserung | 72 T. | Entlassen. Nur geringe Fortschritte, da es Pat. a. d. nötigen Energie mangelte |
| 1158 | 79 | Infolge eines Schwindelanfalles fiel Pat. zu Boden, a. d. r. Hüfte. R. Bein stark außen rotiert, leicht abduziert, wenig flectiert und verkürzt ungef. 2 cm. R. Trochanter nach hinten oben gerichtet. Innenrotation nur in geringem Grade möglich, Flexion bis 120°. Kein Krepitieren, jedoch bei Flexion Knacken. | Schenkelhalsbruch rechts | — | Extensionsverband | 29 T. | Entl. in Heilung mit Thomasschiene |
| 1193 | 42 | Fall aus mehr. Meter Höhe und Aufschlagen mit der r. Hüfte auf Cementboden.<br>R Oberschenkel verkürzt, stark geschwollen. | Extracapsulärer Schenkelhalsbruch rechts | Eingekeilter extracapsulärer Schenkelhalsbruch rechts. Adam'scher Bogen zwischen Trochanter major u. minor eingetrieben | Extensionsverband. Thomasschiene, Massage, Medicomech. Übungen. Aufgestanden nach 42 T. | 78 T. | Geheilt entlassen. Heilung und Stellung gut. Sehr gute Beweglichkeit im r. Hüft- u. Kniegelenk. R. Troch. 1 cm höher als links. Geringe Atrophie des r. Beines |

| No. | Alter, Jahre | Status b. d. Aufnahme | Diagnose | Röntgenbefund | Behandlung | Krankheitstage | Resultat bei der Entlassung | Bemerkung |
|---|---|---|---|---|---|---|---|---|
| 1901<br>168 | 84 | Pat. fiel auf d. r. Trochantergegend. R. Bein bei jeder Berührung schmerzhaft, stark außenrotiert. Trochanter r. 2,5 cm höher als links. | Eingekeilter Schenkelhalsbruch rechts | — | Streckverband. Befinden andauernd gut | 28 T. | Entl. mit Thomasschiene. Schmerzen nicht mehr vorhanden | |
| 163 | 63 | Pat. fiel im Zimmer a. d. r. Seite. Starke Außenrotation. R. Bein 2,5 cm verkürzt. Leichte Flexion im Kniegelenk. Krepitation nicht nachzuweisen. Bei Bewegungen Schmerzen i. d. r. Hüfte. | Eingekeilter Schenkelhalsbruch rechts | — | Extensionsverband. Aufgest. nach 22 T. | 43 T. | Entlassen mit Thomasschiene. Allgemeinbefinden gut. Stellung ebenfalls | |
| 1334<br>† | 79 | Fall vom Stuhl. R. Bein außenrotiert, abduziert, aktiv unbeweglich, passiv dagegen gut beweglich. Bei Bewegungen Krepitation. R. Oberschenkel ungef. 3 cm verkürzt | Fract. fem. dextr. subtrochant. et colli fem. dextr. | — | Extensionsverband. | Exitus. Sektionsbericht ergibt Eingek. Schenkelhalsbruch u. subtrochant. Torsionsbruch rechts. Starke eitrige Bronchitis. Braune Atrophie des Herzens. | | |
| 1459 | 74 | Pat. glitt beim Heruntersteigen vom Wagen aus, fiel zu Boden. Schmerzen i. d. l. Hüfte. Aufn. nach 3 Tagen. L. Bein nach außen rotiert, ca. 2 cm verkürzt. Starke Schmerzen bei Bewegungen. | Schenkelhalsbruch links | — | Extensionsverband. Thomasschiene | 25 T. | Auf Wunsch in Heilung entlassen. Pat. vermag mit Gehschiene sich leidlich fortzubewegen | |
| 1341 | 4 | Fall aus dem Fenster. Nach 3 Wochen Aufn. R. Oberschenkel steht in leichter Flexionskontraktur, 35° Adduktionskontraktur 20° u. innenrotiert 15°. Verkürzung 2—3 cm. R Bein etwas atrophisch. Hüftgelenksgegend etwas geschwollen. | Schenkelhalsbruch u. Epiphysenlösung | Schrägbr. des collum femoris im mittleren Drittel. Epiphysenlösung mäßigen Grades zwischen caput und collum fem. | Starke Extension mit Gegenzug nach links oben. Thomasschiene | 78 T. | Geheilt entlassen mit Thomasschiene. Beweglichkeit normal. Keine abnorme Verschieblichkeit i. d. Längsrichtung ber. | |

| | | | | | | | |
|---|---|---|---|---|---|---|---|
| | | aufs rechte Bein. Behandl. Bettruhe Aufnahme nach ca. 4 Wochen. R. Bein leicht außenrotiert, 1,5 cm verkürzt, geringe Abduktion. Schmerzen bei starker Beugung. Flexion in Narkose — 90°, ohne — 60° möglich. Rotation in Narkose — 40°, ohne — 10° nur unter starken Schmerzen. | rechts | | | | Thomasschiene. Flexion im Hüftgelenk —90° möglich bleibt gegen l. um ca. 35° zurück. Verkürzung 2 cm |
| 1592 | 55 | Fall mit der l. Hüfte auf eine steinerne Stufe. Aufn. nach 2 Tagen. L. Bein verkürzt, ca. 2,5 cm, jedoch nicht außenrotiert Geringe Adduktion. Druckempfindlichk. i. d. Trochantergegend. Bewegungen im l. Hüftgelenk nahezu aufgehoben. | Eingekeilte Schenkelhalsfractur links | Das Bild zeigt eine Verkürzung u. Verdickung des Schenkelhalses. Doch ist ein klares Bild eines eingekeilten Bruches nicht zu ersehen | Lagerung in Volkmannscher Schiene. Leichte Extension 6 ℔. Aufgestanden nach 21 T. | 34 T. | In Heilung entlassen. Flexion des Beines im Hüftgelenk —45° möglich. Streckung normal |
| 1902 | | | | | | | |
| 560 | 70 | Sturz a. d. Elektrischen a. d. r. Seite. Es besteht am r. Bein geringe Abduktion, Flexion und Außenrotation. Verkürzung ca. 2 cm. | Eingekeilte Schenkelhalsfractur rechts. | — | Schienenverband i. Normalstellung d. Beines. Hochlagerung. Aufgest. nach 17 Tagen mit Gehschiene | 60 T. | Entlassen in Heilung Pat. kann sich ganz gut fortbewegen |
| *610 | 37 | Pat. fiel auf einem Dampfer 18 Fuß tief i. d. Kohlenraum. R. Trochanter druckempfindl. Verkürzung d. r. Beins beträgt 1,5 cm. Keine aktive Bewegungsfähigkeit, passiv nur mit Schmerzen. Rotationsbewegungen beschränkt, nach innen fast aufgehoben. Bein stark außenrotiert. | Fract. colli fem dextr. incarc, (Fract. radii dextr. Fract. mall. int. dextr. Contusio pedis sin.) | Verkürzung des rechten Schenkelhalses | Volkmannsche Schiene. Aufgest. nach ungefähr 35 T. | 51 T. | Entlassen. R. Oberschenkel etwas atrophisch. Verkürzt ungefähr 1,5 cm. Flexion r. bis 90° möglich, Streckung vollkommen. Abduktion —75°, Adduktion — 25° |

| No. | Alter, Jahre | Status b. d. Aufnahme | Diagnose | Röntgenbefund | Behandlung | Krankheitstage | Resultat bei der Entlassung | Bemerkung |
|---|---|---|---|---|---|---|---|---|
| 1418 | 60 | Pat. fiel im Zimmer nieder. Aufnahme nach 3 Wochen. Zu Hause mit Volkmannscher Schiene u. Ruhe behandelt. Linker Oberschenkel 2 cm verkürzt, leicht außenrotiert, läßt sich am Becken nicht nach abwärts ziehen. Muskulatur atrophisch. | Eingekeilte Schenkelhalsfractur links | Hals i. d. Trochanter eingetrieben. Hals und Schaft bilden einen rechten Winkel | Thomasschiene | 27 T. | Gebessert entlassen | |
| 1434 | 58 | Pat. fiel bei Schneegestöber auf die l. Hüfte. Aufnahme nach 3 Wochen. Zu Hause auf Quetschung u Ischias behandelt. Linkes Bein außenrotiert, kann aktiv nicht gehoben werden. Verkürzung ca. 2 cm. Adduktion. Keine Flexion. Bei passiven Bewegungen Schmerzen u. Krepitation. | Schenkelhalsbruch links | Extra-capsulärer Schenkelhalsbruch | Extensionsverband. Thomasschiene. Aufgestanden nach 65 Tagen | 103 T. | Entlassen geheilt. Linker Obersch. verkürzt, etwas atrophisch. Beweglichk. im Hüftgelenk beschränkt. Bewegung — 120°. Streckung normal. Adduktion — 35°, Abdukt. — 20° Rotation beschränkt | |
| 1903 | | | | | | | | |
| 289 | 59 | Pat. fiel infolge eines (epileptischen ?) Anfalles hin. Behandelt mit Gipsverband. Aufn. nach 6 Tagen. L. Bein vollständig außenrotiert, im Knie leicht flectiert. Verkürzung beträgt 5 cm. Kein Krepitieren. | Schenkelhalsbruch links | — | Extensionsverband. Volkmannsche Schiene. Gegenzug a. d. rechten Hüfte. Aufgestanden nach 37 Tagen | 51 T. | Geheilt entlassen mit Thomasschiene. Bewegungen i. d. Hüfte frei und schmerzlos | |

| | | | | | | | |
|---|---|---|---|---|---|---|---|
| | | Pferde durchgingen, mit dem l. Oberschenkel auf eine Rinnsteinkante geschleudert. Linkes Bein nach innen rotiert, zeigt starke Schwellung im oberen Drittel In der Trochantergegend große Schmerzhaftigkeit. Daselbst Krepitieren bei Bewegungen. | sin. | sin. mit Absprengung des Troch. major Die Fragmente zeigen stumpfwinklige Abknickung nach außen | nach möglichster Reposition, mit 20 ℔ in abduzierter Stellung. Korrigierender Seitenzug nach innen 8 ℔. Später Steigerung der Längsextension. Aufgest. nach 40 T. | | Keinerlei Beschwerden an der Bruchstelle. Hüftgelenk funktioniert gut. Bein kann nach vorn, hinten u. seitl. gut bewegt werden. |
| 1034 | 68 | Pat. schlug eine Wagendeichsel mit ziemlicher Wucht gegen den l. Oberschenkel. Linkes Bein leicht auswärts rotiert, verkürzt ca. 3 cm. Bei passiven Bewegungen starke Schmerzen. Krepitation nicht nachzuweisen. | Eingek. Schenkelhalsbr. links | Fract. colli fem. sin incarc. | Streckverband Aufgest. mit Thomasschiene n. 24 Tagen | 50 T. | In Heilung entl. Verkürzung beträgt 2 cm. Nach einem Mon vorgestellt i. d. Ambulanz. L. Oberschenkel geringe Atrophie. Fracturstelle fest |
| 1154 | 72 | Pat. fiel beim Wagenschieben auf die r. Hüfte. R Bein stark außenrotiert. Starke Druckempfindlichkeit i d. Trochantergegend. Bei passiven Bewegungen leutl. Krepitieren. | Schenkelhalsbruch rechts | Fractur des Collum femoris mit starker Verschiebung des unteren Fragmentes nach außen oben. Das obere Fragment scheint nach innen abgewichen | Volkmannsche Schiene Extensionverband Thomasschiene | 112 T. | In Heilung ins Krankenhaus nach Preetz. R Bein ca. 2,5 cm verkürzt, mäßig nach außen rotiert. Muskulatur d. r. Oberschenkels etw. atrophisch. Flexion in weitem Umfange möglich. |
| 1456 | 64 | Fall auf d. l. Seite. Linkes Bein stark außenrotiert u. erheblich verkürzt. Leichte Flexionsstellung. Aktive Bewegungen nicht ausführbar. | Schenkelhalsbr. links | — | Extension 16 ℔. Gegenzug r. oben. Aufgest. n. 26. T. | 49 T. | Geheilt entlassen. Gute Consolidation Geht mit Stock ohne Schiene |

| No. | Alter, Jahre | Status b. d. Aufnahme | Diagnose | Röntgenbefund | Behandlung | Krankheitstage | Resultat bei der Entlassung | Bemerkung |
|---|---|---|---|---|---|---|---|---|
| 1904 | | | | | | | | |
| 55 | 68 | Fall auf d. l. Hüfte. L. Bein außenrotiert, gegen rechts verkürzt. Akt. Beweglichkeit des Beines unmöglich. Bei pass. Bew. Schmerzen i. d. Schenkelhalsgegend. | Schenkelhalsbr. links | Fracturlinie verläuft nahe dem Kopf | Extensionsverband | 36 T. | Gebessert entl. mit Thomasschiene. Fractur noch beweglich | |
| 1505 | 71 | Fiel mit der r. Seite aufs Trottoir. Aufn. n. 2. Tagen. R. Bein stark auswärts rotiert, verkürzt; abnorme Beweglichkeit i. horizontaler gegen den Körper. | Schenkelhalsbruch rechts | Fractur d. Schenkelhalses dicht vor dem Trochanter | Extensionsverb. mit Längszug 15 ℔. Querzug u. d. Troch. oben nach außen 5 ℔ | 23 T. | In Heilung entlassen. Thomasschiene mit Extensionsvorricht. Fractur erscheint fest. | |
| 1601 | 65 | Pat. fiel beim Aussteigen aus der Elektrischen auf d. l. Seite. Aufnahme nach 3 Tagen. R. Bein stark außenrotiert, geringe Verkürzg., erhebl. Schwellung. | Eingekeilte Schenkelhalsfractur links | Undeutlich. Fractur scheint nahe am Trochanter zu liegen | Extensionsverband mit leichtem Zug i. d. Längsrichtung. Aufgest. nach 37 T. | 46 T. | Entlassen mit Schienenverband, mit dem sie sich leidlich fortbewegen kann. | |
| 1905 | | | | | | | | |
| 793 | 66 | Fall auf die l. Hüfte. Aufn. nach 3 Tagen. L. Oberschenkel in Außenrotation u. Adduktion. Trochanterspitze l. 2—3 Querfinger breit höher als rechts. Keine abnorme Beweglichkeit. | Eingekeilte Schenkelhalsfractur links | — Laterale eingekeilte Schenkelhalsfractur. | Lagerung auf Volkmann'scher Schiene Extensionsverband. Aufgestanden nach 28 Tagen | 47 T. | Entlassen mit Thomasschiene. Schenkelhals fest. Hüftgelenk beweglich | |
| 1014 | 60 | Fall a. d. l. Seite im Zimmer. L. Oberschenkel nach außen rotiert u. etwas adduziert. L. Trochanter nach oben außen hinten verschoben, schmerzhaft. Verkürzung 1—1,5 cm. | Eingekeilter Bruch | Die keilförmige Bruchfläche des centralen Fragmentes ist in die Spongiosa d. Troch. major. eingetrieben, so daß dieser verbreitert u. seine Außenfläche lateral vorgedrängt erscheint | Mäßige Extension u. Innenrotation | 40 T. | Geheilt entl. (mit Thomasschiene) Fraktur blieb eingekeilt. Hüftgelenk beweglich | |

| | | | | | | | | |
|---|---|---|---|---|---|---|---|---|
| | | elektr. Wagen u. Fall a. d. r. Seite. R. Bein i. starker Außenrotation, 2 cm verkürzt. Bein kann aktiv nur sehr wenig bewegt werden. | Eingekeilte Schenkelhals-fractur | Deutl. Schenkelhalsfractur. Knochenstücke stehen in engem Zusammenhange u. scheinen eingekeilt | Extensionsverband. Aufgest. nach 8 Tagen mit Thomanssch. | 40 T. | Geheilt entl. Pat. hat im Gehen gute Fortschritte gemacht | |
| 1424 | 73 | Pat. fiel im Dunkeln 5 Treppenstufen herab a. d. l. Seite. Linkes Bein auswärts rotiert, verkürzt. | Eingekeilt. Schenkelhalsbr. links | Eingekeilte Schenkelhalsfractur | Mäßige Extension auf d. Volkmannschen Schiene Aufgest. n. 30 Tagen | 43 T. | Entlassen. Hüft- u. Knie-Gelenk gut beweglich | |
| 1906 | | | | | | | | |
| 46 | 36 | Fall beim Absprung v. d. Straßenbahn a. d. l. Seite. L. Bein nicht verkürzt, steht i. Mittelstellung. Aktive u. passive Bewegungen d. Hüftgelenks in geringem Grade ausführbar, sehr schmerzhaft. | Eingekeilt. Schenkelhalsbruch links | Medialer Schenkelhalsbruch | Extensionsverband. Aufgest. n. 30 T. | 58 T. | In Heilung ins städt. Krankenhaus entl. Pat. geht ohne Schiene mit Stock gut. Das l. Hüftgelenk kann ohne Schmerzen ergiebig bewegt werden. | Der sonst gesunde Mann hat schon auffallend viele Knochenbrüche gehabt. 1883 l. Unterschenkel 1895 r. Untersch. 1904 beide Arme |
| 235 | 48 | Fall a. d. rechte Seite. R Schenkel auswärts rotiert, um 1,5 cm verkürzt. Bewegungen im Hüftgelenk schmerzhaft. | Schenkelhalsfr. rechts | Undeutlich. Fractur des Schenkelhalses | Extensionsverband, Volkmannsche Schiene auf Schlitten. Seitl. Zug im Sinne der Einwärtsrotation. Massage. Aufgest. nach 25 Tagen | 39 T. | Mit Thomasschiene in ambulante Behandl. geheilt entl. | |
| 648 | 71 | Fall v. Wagen a. d. r. Hüfte. D. l. Vorderrad ging Pat. über d. r. Oberschenkel dicht unter dem Trochanter. Aufgn. nach 2 Tagen. R. Bein stark außenrotiert, verkürzt. Bewegungen im Hüftgelenk schmerzhaft, jedoch frei. Leichte Adduktionsstellung. | Eingekeilte Schenkelhalsfr. rechts | Fract. colli fem. troch. eingekeilt | Extension mit innenrotierendem Zug. Aufgest nach 17 Tagen | 46 T. | Geheilt entl. mit Thomassch. Verkürzung 2 cm. Auswärtsrotation u. Einkeilung besteht noch | |

| No. | Alter, Jahre | Status b. d. Aufnahme | Diagnose | Röntgenbefund | Behandlung | Krankheitstage | Resultat bei der Entlassung | Bemerkung |
|---|---|---|---|---|---|---|---|---|
| 845 | 61 | Pat. fiel, von einem Radfahrer angefahren, a. d. r. Seite. R. Oberschenkel geschwollen, auswärts rotiert, verkürzt. Krepitation nicht nachzuweisen. | Eingekeilte Schenkelhalsfr. rechts | Lateraler eingekeilter Schenkelhalsbruch | Extension | 40 T. | Entl. mit Thomasschiene. R. Bein 3 cm verkürzt. Fractur fest | |
| 879 | 54 | Fall von einem 2—3 m hohen Fruchtwagen a. d. r. Seite. R. Bein extrem außenrotiert, gering abduziert. | Eingek. Schenkelhalsbr. rechts | Laterale eingekeilte Schenkelhalsfraktur | ? | ? | Entlassen. Bein noch in Außenrotation, verkürzt 1 cm | |
| 1693 | 70 | Pat. rutschte bei Glatteis aus, fiel auf d. l. Hüfte. Aufn. n. 2 Tagen. L. Bein im Kniegelenk flectiert, stark adduziert. 5 cm verkürzt. Bei Bewegungen des l. Oberschenkels fühlt man ca. dem Kopf des Femur entsprechend Krepitation. | Eingek. Schenkelhalsfr. links. | Laterale eingekeilte Schenkelhalsfractur | Extensionsverb. (Schlitten) Aufgestanden nach 24 Tagen | 35 T. | Gebessert entl. Fractur fest. Pat. bewegt sich a. Krücken | |
| 1656 | 16 | Pat. stürzte etwa 10—12 m tief in das Innere eines auf Stapel liegenden Schiffes. Rechtes Bein nicht verkürzt, steht i. extremer Außenrotation. Untersuchungen i. Narkose fortgesetzt. Außenrotation läßt sich nur schlecht ausgleichen. Keine Luxation. Bei Bewegungen a. d. Hüfte Reiben. | Schenkelhalsbruch rechts. (Links Bruch der Ulna) | Lateraler rechtsseitiger Sehenkelhalsbruch | Streckverband mit Einwärtsrotation | 59 T. | In Heilung entl. Rtgbef. zeigt deutlich Koxa vara-Stellung. Verkürzg. betr. 2,5—3 cm | |

| | | | | | | | |
|---|---|---|---|---|---|---|---|
| 1441 | 17 | Pat. glitt aus, fiel auf d. Glutaealgegend.<br>R. Bein außenrotiert, verkürzt. | Mediale Schenkelhalsfractur (eingekeilt?) | Mediale Schenkelhalsfract. Die Einkeilung, die anfänglich angenommen wurde, hat sich gelöst. Bein in mittl. Rotationsstellung. Bei Zug Reiben fühlbar | Da die Fractur unter Extensionsbehandlung zwar gut steht, aber absolut keine Neigung zur Konsolidierung zeigt, Nagelung mit Elfenbeinstift. Aufgest. nach 53 T. | 65 T. | Gebessert entlassen |
| * 2091 | 66 | Fall a. d. r. Seite.<br>R. Bein außenrotiert, 1,5 cm verkürzt. Bewegungen passiv nur mit starken Schmerzen ausführbar. Keine Krepitation. | Eingek. Schenkelhalsbruch rechts | Eingek. Schenkelhalsfrakt. i. äußeren Drittel des Kollum. Die Fracturlinie verläuft von außen oben nach innen unten | Extensionsverband mit Heftpflaster-Extension (30 ℔) in adduzierter Stellung mit leichter Außenrotation des Fußes. Aufgest. nach 24 T. | 46 T. | Geheilt entl. Medic.-mech. Übungen |
| 1907 | | | | | | | |
| 305 | 52 | In einem epilept. Anfall fiel Pat. a. d. Boden.<br>R. Bein 15 cm verkürzt. Fuß i. Patell. außenrotiert. Druckschmerzhaftigk. i. d. Troch.-Gegend. Hals zeigt gegen Schaft abn. Beweglichkeit. Krepitation nicht deutlich nachzuweisen. | Lateraler Schenkelhalsbruch rechts | — | Extensionsverband | Exitus letalis unter zunehmender Herzschwäche (Mitralinsuffic.) | |
| † | | | | | | | |
| 498 | 70 | Fall infolge Ausgleitens. L. Bein außenrotiert, verkürzt, Bewegungen passiv nur mit Schmerzen ausführbar, aktiv nicht.<br>Aufn. nach 2 Tagen. | Schenkelhalsbr. links | — | Streckverband. Volkmannsche Schiene. Aufgest. nach 27 T. | 45 T. | Entl. auf Wunsch. Gute Fortschritte gemacht |

| No. | Alter, Jahre | Status b. d. Aufnahme | Diagnose | Röntgenbefund | Behandlung | Krankheitstage | Resultat bei der Entlassung | Bemerkung |
|---|---|---|---|---|---|---|---|---|
| 1113 | 37 | Fall a d. l. Seite. Aufn. nach 12 Tagen (Bettruhe). L. Bein außenrotiert, 2,5 cm verkürzt. Schmerzen beim Erheben des Beines. Innenrotation. Stauchung a. d. Füße u. Troch. machen ebenfalls Schmerzen. | Schenkelhalsbruch links | Fracturlinie verläuft i. d. Mitte des Schenkelhalses | Extension, Correction d. Außenrotation Aufg. n. 49 T. | 53 T. | In Heilung ohne Beschwerden entl. | |
| 853 | 64 | Fall a. d. rechte Beckenseite. R. Bein außenrot. verkürzt, 2 cm. Bei Bewegungen Schmerzen i. d. r. Hüfte. | Schenkelhalsbruch rechts | — | Extensionsverband mit geringer Belastung. Aufgest. n. 41 T. | 47 T. | Entl. i. Heilung a. Wunsch. Fractur fixiert, starke Verkzg. ger. Außenrotation | |
| 1871 | 28 | Pat. fiel bei Glatteis hin. R. Bein außen rotiert, 1 cm verkürzt. Pass. Bewegungen nur unter Schmerzen ausführbar. Krepitation nicht nachzuweisen. | Eingek. Schenkelhalsbruch rechts | Eingekeilte mediale Schenkelhalsfr. | Extensionsverband mit Innenrotation u. Abduktion auf Volkmannschen Schlitten 15 ℔ | 10 T. | Entl. i. Heilung a. dring. Wunsch | |
| 1866 † | 71 | Fall a. d. rechte Seite infolge Ausgleitens. R. Hüfte i. leichter Flexion. R. Bein ca. 2 cm verkürzt. Schmerzen bei allen Bewegungen, i. d. Trochantergegend ebenso. | Schenkelhalsbruch rechts | Bruch i. d Mitte des Schenkelhalses mit Einkeilung | Extensionsverb. Pat. versucht vom Bett aus etwas aufzuheben. Fällt, wird cyanot. Exitus letalis. Sekt.-Ber. 2 frische lange Emboli, i. d. art. pulm. Urspr. nicht festzustellen, wahrscheinl. a. d. art. iliaca. | | | |
| 2035 | 28 | Fall a. d. l. Seite infolge Ausgleitens. L. Oberschenkel etwas oberhalb d Mitte leicht winkl. gebogen, mit nach außen oben vorspringendem Winkel. Verkürzung 1,5 cm. Enorme Schmerzhaftigkeit und Muskelspannung, daher Krepitation und abnorme Beweglichkeit nicht nachzuweisen. Bein 30° außenrotiert. | Fractur i. d. Trochantergegend links | Fract. transtroch. ohne wensentl. Verschiebung | Extension 30 ℔ | 40 T. | Geheilt entlassen. Fraktur völlig fest. Trochantergegend verdickt. Keine Verkürzung. Hüft- u. Kniegelenk links normal beweglich | |

| | | | | | | | |
|---|---|---|---|---|---|---|---|
| 102 | 75 | Fall a. d. r. Seite.<br>Aufn. nach 5 Tagen.<br>R. Bein stark außenrotiert, laterale Seite i. d. Nähe d. Troch. stark vorgebuchtet. Keine federnde Adduktion. Schmerzh. Vorwölbung dicht unter der Mitte des Lig. Poup. Pass. Bewegungen bis 50° möglich, nicht bes. schmerzhaft. Rotation schmerzhaft. 1 cm Verkürzung. | Fract. intertrochanteria, rechts | Querer Riß durch den Oberschenkel, der von der Spitze des Troch. major nach dem Troch. min. verläuft | Extensionsverb. Aufgest. nach 48 Tagen | 66 T. | Entl. mit geheilter Fractur (Varusstellung) |
| 157 | 56 | Fall a. d. r. Seite infolge Stolperns.<br>Aufn. nach 2 Tagen.<br>R. Bein ca. 45° außenrotiert, verkürzt. | Schenkelhalsbruch rechts | Fracturlinie verläuft etwas nach außen von der Mitte des Schenkelhalses | Extensionsverb. pass. Bewegungen, Massage. Aufgest. nach 33 Tagen | 40 T. | Geheilt. entl. Funktionell gut, mit geringer Verkürzung u. Atrophie |
| 472<br>† | 75 | Vor 4 Wochen Schlaganfall. Bei Gehversuchen fiel Pat. a. d. l. Seite.<br>L. Bein 45° außenrotiert. 1,5 cm verkürzt. Druckempfindlichkeit i. d Hüftgelenksgegend. | Schenkelhalsbruch links | Lateraler Schenkelhalsbruch fast i. d. Trochantergegend, geringe Dislokation | Exitus letalis. Pat. i. d. letzten Tagen benommen. Hohes Fieber. Pneumonie. | | |
| 764 | 34 | Fall 2 m tief. Pat. schlug mit d. r. Hüfte auf Steinpflaster.<br>R. Trochantergegend stark geschwollen und druckempfindlich. Keine Verkürzung u. Außenrotation. Bei Stauchung a. d. Calcaneus heftige Schmerzen am Troch., ebenso bei Bewegungen. | Fract. trochant. dextra | Isolierte Fract. des Trochanter major, ohne Dislocation | ?<br>Aufgest. nach wenigen Tagen. Bewegungen. Massage | 34 T. | Gut geheilt entl. Arbeitsfähig |
| 1256 | 58 | Fall a. d. l. Seite.<br>L. Bein stark außenrotiert. Verkürzung nicht deutlich. Heftige Schmerzen beim Versuch die Rotation auszugleichen. Jede Bewegung schmerzhaft. Krepitation nicht nachzuweisen. | Schenkelhalsfr. links | Verkürzung des Schenkelhalses. Strukturzeichnung nicht deutlich. Fractur scheint eingekeilt | Extensionsverband 10 ℔ in Volkmannscher Schiene nach Ausgleich der Außenrotation. Aufgest. nach 21 Tagen | 32 T. | Verlegt i. städt. Krankenhaus. Gehen macht langs Fortschritte. Atrophie der Muskulatur |

| No. | Alter. Jahre | Status b. d. Aufnahme | Diagnose | Röntgenbefund | Behandlung | Krankheitstage | Resultat bei der Entlassung | Bemerkung |
|---|---|---|---|---|---|---|---|---|
| 1801 | 83 | Pat. leidet an Schwindelanfällen, dabei fiel sie auf ebenem Boden hin. R. Bein ca. 45° außenrotiert. Ungefähr 2 cm verkürzt. | Eingek. Schenkelhalsfr. rechts | Eingekeilte Fractur | Volksmannsche Schiene. Aufgest. nach 26 Tagen (nur mit doppelseitiger Unterstützung) | 92 T. | Pat. wird abgeholt. Wegen Schwäche u. hohen Alters gelingt es nicht, der Pat. wieder die Gehfähigkeit zu geben | |
| * 1831 | 34 | Bei der Arbeit a. d. rechte Hüfte gefallen. R. Bein ca. 45° außenrotiert. 1 cm verkürzt. Trochantergegend stark druckempfindlich. Abnorme Beweglichkeit nicht sicher nachweisbar, dagegen einmal Krepitation. | Schenkelhalsbruch rechts | Lateraler Schenkelhalsbruch | Streckverband mit Schiene | 45 T. | Mit Thomasschiene entlassen. Anatom. u. funktionell gutes Resultat. Keine Außenrotation, geringe Verkürzung. Atrophie r. Muskulatur. | |
| 1909 | | | | | | | | |
| 446 | 73 | Sturz 2 m tief von einer Leiter, Fall a. d. r. Seite. | Schenkelhalsbruch rechts | Fract. intertroch. | Streckverband | | Exitus letalis. Sektionsber. Hypostatische Pneumonie | |
| † | | Aufgen. nach 3 Tagen. R. Bein im Kniegelenk gebeugt gehalten, stark außenrotiert. Bewegungen i. Hüftgelenk nicht ausführbar, passiv nur i. geringem Grade. Krepitation. Verkürzt 4 cm. | | | | | | |
| ? 912 | 10 | Pat. sprang i. voller Fahrt von einem Milchwagen, kam unter die Räder. | Fract. im oberen Drittel d. Oberschenkels links | Fracturlinie verläuft an der Grenze des oberen und mittleren Drittels. Starke Dislokation des oberen Fragmentes nach oben außen, starke Verkürzung | Reposition. Streckverband mit entsprech. Seitenzug | 43 T. | Entl. Vollkommen freie Beweglichkeit aller Gelenke. Gute Kallusbildung. Verdickung d. Femur nicht palpabel. Pat. kann auf Stock gest. gehen | |

| | | | | | | | | |
|---|---|---|---|---|---|---|---|---|
| | | einen Balken.<br>L. Oberschenkel gering flectiert u. abduciert, stark außenrotiert. 70°. Dieselbe läßt sich ohne wesentlichen Widerstand ausgleichen. Geringe Verkürzung u. geringe verticale Verschieblichkeit. | Lingek. Schenkelhalsbr. links | Eingekeilter Schenkelhalsbruch l. mit Trochanterhochstand | Streckverband, Ausgleich der Verkürz. u. Außenrotation. Aufgest. nach 20 Tagen. Massage | 30 T. | Mit Thomasschiene entl. Verkürzung ca. 1 cm. Gehen Fortschritte gem. | |
| 1385 | 69 | Pat. fiel einige Stufen herab, mit d. r. Seite auf Steinboden.<br>R. Bein wird in starker Abduktion u. Außenrotation gehalten, verkürzt. Druckempfindlichk. auf d. Schenkelhals besonders v. vorne her. | Laterale Schenkelhalsfractur | Trochanterfractur | Korrektion der Stellung unter starker Extension 20 ℔ u. Innenrotion. Aufgest. n. 20 Tagen | 25 T. | Gang gut. Zu einer Katarakt.-Operation zur Augenkl. entl. | |
| 1677 | 61 | Pat. glitt auf d. Straße aus, fiel mit d. r. Hüfte a. d. Kantstein.<br>R. Bein außenrotiert, 1 cm verkürzt. Trochanter und Hüftgelenksgegend stark druckempfindlich. R. Bein mäßig ödematös. | Schenkelhalsfractur rechts | — | Lagerung, Thomasschiene. Aufgest. nach 11 Tagen mit Thomasschiene | 14 T. | In Heilung entl. Schmerzen gering. Vermag mit Thomasschiene u. Unterstützung zu gehen | |
| 1678 | 77 | Fall a. d. l. Hüfte infolge Ausgleitens.<br>L. Bein auswärtsrotiert ca. 95°. verkürzt ca. 2 cm Trochanter, Hüftgelenksgegend stark druckempfindlich. | Schenkelhalsfractur links | — | Lagerung, Thomasschiene. Aufgest. n. 10 Tagen | 15 T. | Entl. in Heilung. Pat. vermag mit Thomasschiene u. Unterstützung zu gehen | |
| 2108 | 17 | Sturz mit dem Zweirad a. d. l. Körperseite. Konnte sich allein aufrichten, fiel aber infolge eines Krampfes i. l. Bein nochmals um, u. zwar a. d. l. Hüfte.<br>L. Bein ca. 50° außenrotiert, mäßig adduziert. L Bein 3,1 cm verkürzt. L. Beinmuskulatur atrophisch, (Klumphohlfuß) Trochantergegend druckempfindlich. Flections-Rotationsversuch schmerzhaft. Stauchung kaum schmerzhaft.<br>Aufgenommen nach 5 Tagen. | Schenkelhalsfractur links | Hals gerade, nicht geknickt, Fracturlinie nahe am Trochanter | Redressementversuch i. Narkose. Gips i. ca. 30° Abduktion. Innenrotation | 30 T. | Vorläufig entl. i. gut sitzendem Gipsverband | Nachunts. nach 3 Wochen. Verkürzung 2 cm. Rtgb. Troch. n. hinten rotiert. Coxa varastellung |

| No. | Alter, Jahre | Status b. d. Aufnahme | Diagnose | Röntgenbefund | Behandlung | Krankheitstage | Resultat bei der Entlassung | Bemerkung |
|---|---|---|---|---|---|---|---|---|
| 2245 | 85 | Infolge Schwindel Fall a. d. r. Seite. R. Bein 1—2 cm verkürzt, wenig außenrotiert. Trochantergegend stark druckempfindl. Schmerzen bei Bewegungen. | Schenkelhalsbruch rechts | Lateraler eingekeilter Schenkelhalsbruch ohne wesentliche Dislokation | Lagerung | 11 T. | Entl. auf Wunsch. Gutes Befinden. Objektiver Befund des Beines unverändert | |
| 2401 | 80 | Fall a. d. r. Seite. Aufgen. nach 4 Tagen. R. Bein 90° nach außen rotiert, abnorme Beweglichkeit. Verkürzung 4—5 cm. | Schenkelhalsbruch rechts | Laterale Schenkelhalsfraktur. Bruchlinie gezackt, geht durch den Troch. major. | Lagerung | Exitus letalis. Sektionsber. Chron. pneumon. Schwielen, frische broncho pneumonische Herde. Starke Atrophie d. Pankreas | | |
| 1910 | | | | | | | | |
| 228 | 21 | Sturz v. einer Leiter ca. 2½ m tief. Nach 2 Tagen aufgenommen. R. Bein auswärts rotiert, um 2,5 cm verkürzt. Krepitation nicht nachzuweisen. | Laterale Schenkelhalsfractur rechts | Fracturlinie durchzieht d. rechten Schenkelhals, geht von der Spitze des Trochanter aus von außen oben nach innen unten. Im oberen Teil klaffen die Bruchflächen, i. ihrem unteren Teil scheinen sie verhakt | Reposition. Streckverband 65 ℞ u. Rollzug zur Innenrotation 8 ℞. Aufgest. n. 70 Tagen | 76 T. | Gebessert entl. Keine Verkürzung. R. Bein abduzierbar — 110° L. — 120° Hüftgelenk frei, keine Vara oder Valgastellung | |
| 538 | 51 | Fall auf ebenem Boden auf d. l. Hüfte. L. Oberschenkel zeigt zwischen oberem und mittlerem Drittel eine starke Schwellung. Palpation wenig empfindlich. Krepitation deutlich, nicht sehr schmerzhaft. Tabes dorsalis. | Schenkelhalsfr. links | Fracturlinie verl. transtroch. Geringe Dislokation | Streckverband. Consolidiert sehr schlecht, neigt zur Außenrotation trotz wochenlanger entsprechender Gegenzüge Aufgest. nach 127 Tagen (Gehapparat) | 133 T. | Entl. Festigkeit gut, Stellung ebenfalls, aber starke Atonie, die das Gehen fast unmöglich macht. | |

| | | | | | | | |
|---|---|---|---|---|---|---|---|
| | | L. Bein außen rotiert, ca. 1 cm verkürzt. Hüftgelenksgegend druckempfindl., schmerzhaft bei Stauchung und Rotation Rotationsstellung ist fixiert. | links | durch die Schenkelhalsmitte, geringe Dislokation, leichte Coxa vara- Stellung | 31° Abduktion ohne Rotationstellung, läßt sich gut erreichen. Fractur fest eingekeilt | | geht gut. Nach 6 Wochen Thomasschiene |
| 2080 | 47 | Pat. bemerkte ohne Trauma eine Schwellung i. d. Hüftgegend rechts. Gegend des r. Trochanter enorm verdickt. Man fühlt i. d. Muskulatur eine große bewegliche schmerzlose Knochenplatte. R. Bein 2,5 cm verkürzt. Bei Bewegungen deutl. Reiben. Aber. Beweglichkeit nicht sicher, keine Schmerzen. Tabes dorsalis. | Schenkelhalsfractur rechts | — | Thomasschiene. Heißluftbeh. | 18 T. | Mit Thomasschiene entl. |
| 2147 | 59 | Fall a. d. linke Seite infolge Ausrutschens a. d. Treppe. L. Bein auswärts rotiert. Bei Bewegungen starke Schmerzen. Abnorme Beweglichkeit nicht vorhanden. Verkürzung ca. 1,5 cm. | Eingekeilte Schenkelhalsfractur links | Eingekeilte extracapsuläre Schenkelhalsfractur | Fixierung des Beines durch Sandsäcke. Thomasschiene. Aufgest. n. 25 Tagen | 32 T. | Entl. mit Thomasschiene. Fractur fest |
| 2644 | 62 | Fall, infolge Stolperns, a. d. r. Seite. R. Bein ist i. Kniegelenk gebeugt gehalten, stark außen rotiert. Passive Bewegungen kaum ausführbar. Bein 2 cm verkürzt. | Schenkelhalsfractur rechts | Eingekeilte rechtsseitige Schenkelhalsfractur | Ruhigstellung durch Sandsäcke | 6 T. | Ungeheilt verlegt in städt. Krankenhaus. Pat. ließ Urin unter sich |
| 1911 | | | | | | | |
| * 25 | 41 | Pat. fiel 6 m tief hinab auf d. l. Seite, mit d. l. Hand sich aufstützend. L. Bein stark außen rotiert. Druckschmerz a. d. l. Troch. major. Bewegungen sehr schmerzhaft, dabei zuweilen ein Knacken am Trochanter fühlbar. 2 cm Verkürzung. | Schenkelhalsfractur links (Radius fr. links) | Mediale Schenkelhalsfractur links | Extension 40 ℔. Da keine Konsolidation erfolgt, Bolzung mit Elfenbeinstift (2 ×). Extension 10 ℔. Pass. u. akt. Bewegungen. Aufgest. n. 145 Tagen | 184 T. | Pat. vermag mit Krücken ohne Beschwerden zu gehen. Gebessert entlassen. Medic.-mech. Übung |

| No. | Alter, Jahre | Status b. d. Aufnahme | Diagnose | Röntgenbefund | Behandlung | Krankheitstage | Resultat bei der Entlassung | Bemerkung |
|---|---|---|---|---|---|---|---|---|
| 1069 | 43 | Bei e. Spazierg. plötzlich eingeknickt. R. Bein verkürzt liegt außenrotiert. Bei Bewegungen im Hüftgelenk Knirschen. Keine Schmerzhaftigkeit. Tabes dorsalis. | Spontanfractur d. rechten Schenkelhalses bei tab. Arthropathie | Schenkelhalsfractur rechts u. arthritische Veränderungen | Anfertigung einer Schiene | 29 T. | Ungeheilt entl. mit Thomasschiene. Befund unverändert | |
| 1538 | 29 | Fall vom Wagen, mit der l. Seite aufgeschlagen. L. Bein liegt in Flexion, Abduktion u. Außenrotation, kann langsam bewegt werden. Bei passiven Bewegungen, d. schmerzhaft, geht Troch. mit. | Linksseit. Schenkelhalsfractur | Fract. transtrochanterica mit Absplitterung des oberen Femurschaftes i. d. Längsrichtung | Extensionsverband mit 30 ℔ Belastung, Gegenzüge, die Adduktion u. Innenrotation bewirken | 63 T. | Geheilt entlassen. Bewegungen i. Hüftgelenk frei, geringe Verkürzung | |
| 1632 | 81 | Fall vom Stuhl a. d. r. Seite. R. Bein in Außenrotation, leichter Flexion u. Abduktion. Hüftgegend bei Druck auf Trochanter u. Stauchung schmerzhaft. | Lateraler Schenkelhalsbruch rechts | Fractur a. d. Basis des Schenkelhalses | Volkmannsche Schiene | 6 T. | Ungeheilt entl. auf Wunsch | |
| 1875 | 64 | Fall a. d. l. Seite infolge Ausgleitens. Aufn. n. 3 Tagen. L. Oberschenkel im proximal. Drittel geschwollen. Bein wird außenrotiert und nicht flektiert gehalten. Trochantergeg. stark druckempfindl. Dislokation nicht nachzuweisen. Passive Bewegungen schmerzh. | Eingek. Schenkelhalsfractur links | Isolierte Absprengung des Troch. minor, Querfractur d. Schenkelhalses dicht oberhalb d. Troch major. eingekeilt. | Ruhiglagerung in Geradestellung | 18 T. | Entl. i. ärztl. Behandl. | |
| 2203 | 62 | Fall a. d. r. Seite. R. Bein flect. außenrotiert. Druckschmerz am Trochanter. | Intracaps. Fract. fem. | Bruchlinie verläuft intracapsulär quer. Ger. seitl. Dislocation | Ruhelage, Fixation i. Geradlage m. Corrector i. Außenrotation | 12 T. | Verlegt z. städt. Krankenh. Bein i guter Stellung | |
| 2433 | 69 | Fall a. d. r. Seite. R. Trochanter 1.5 cm über R. N. L. Leichte Außenrotation d. r. Beines, Keine abn. Beweglichkeit | Fract. colli fem. | Eingekeilte Schenkelhalsfraktur | — | 6 T. | Nach 8 Tagen Pneumonie. Verlegt | |

Die Nachuntersuchung im Juli 1913 ergab folgende Resultate:

610. Keine großen Beschwerden. Gang gut. R. Bein 1 cm verkürzt, geringe Atrophie, An- und Abduktion l. wie r. Beugung, Rotationsbewegung frei. Erhält 7,50 Mk. Rente.

Röntgenbild: Bruch sehr gut verheilt, geringe Kallusbildung, im Gelenk arthritische Veränderungen.

1434. Patient kann nur an Krücken gehen, (seit der Zeit verschiedene Frakturen am Arm und Bein). Nervenuntersuchung: Für Tabes keine Anhaltspunkte. L. Bein im Knie gebeugt, außenrotiert, 4 cm verkürzt. Sämtliche Bewegungen äußerst schmerzhaft. Im Hüftgelenk Druck und Stauchungsschmerz. Flexion gering. An- und Abduktion gleich 0. Geringe Atrophie.

Röntgenbild: Nicht deutlich.

2090. Arbeitet nicht, erhält 6.— Mk. Rente. R. Bein leicht außen rotiert. 2,5 cm verkürzt, wenig atrophisch. Ab- und Adduction beschränkt, ebenso Rotationsbewegungen. Beugung normal. Sämtliche Bewegungen angeblich mit Schmerzen verbunden.

Röntgenbild: Bruch geheilt mit großer Kallushyperproduktion. Deutliche arthritische Veränderungen. Schenkelhals verkürzt, scheinbar nach hinten verbogen.

1831. Geringe Außenrotation. Verkürzung 1 cm, keine Atrophie. Flexion normal. Adduktion, Abduktion und Rotation behindert.

Röntgenbild nicht aufgenommen.

1081. Hat bis vor Kurzem gearbeitet. Links keine Außenrotation, Verkürzung 2,5 cm. Keine deutliche Atrophie. Beugung normal. Abduktion, Adduktion und Rotation beschränkt.

Röntgenbild: Bruch läßt deutlich die Einkeilung erkennen. Hals und Schaft bilden fast einen rechten Winkel. Viel Kallus. Arthritische Veränderungen.

2108. L. geringe Außenrotation. Verkürzung 4 cm. Deutliche Atrophie. Flexion behindert. Abduktion, Adduktion, Rotationsbewegungen gleich 0.

Röntgenbild: Schenkelhals sehr verkürzt, Kopf nicht deutlich; mäßiger Kallus, starke Coxa vara.

25. Kann nur mit Stock gehen. L. geringe Außenrotation. Verkürzung 3 cm, Beugung sehr beschränkt, ebenfalls Adduktion. Abduktion und Rotation gleich 0. Erhält 60 % Rente.

Röntgenbild: Hals verkürzt. Kallushyperproduktion. Der Bolzen ist abgebrochen. Coxa valga-Stellung.

2433. Außenrotation. Verkürzung 1 cm, geringe Atrophie. Beugung, Adduktion, Abduktion und Rotation nur in beschränktem Maße möglich.

Röntgenbild: Hals verkürzt, scheint nach hinten gedreht. Mäßige Kallusbildung. Arthritische Veränderung zu erkennen.

Um das Résumé des Vorgehenden zu ziehen, so finden wir zunächst wieder die Hauptbeteilung des höheren Alters.

| | | | | | | | | |
|---|---|---|---|---|---|---|---|---|
| Im | Alter | von | 1 | bis | 10 | J. stand | 1 | Pat. |
| „ | „ | „ | 10 | „ | 20 | „ standen | 4 | „ |
| „ | „ | „ | 20 | „ | 30 | „ „ | 4 | „ |
| „ | „ | „ | 30 | „ | 40 | „ „ | 6 | „ |
| „ | „ | „ | 40 | „ | 50 | „ „ | 7 | „ |
| „ | „ | „ | 50 | „ | 60 | „ „ | 14 | „ |
| „ | „ | „ | 60 | „ | 70 | „ „ | 19 | „ |
| „ | „ | „ | 70 | „ | 80 | „ „ | 17 | „ |
| „ | „ | „ | 80 | „ | 90 | „ „ | 6 | „ |

Davon waren 37 Frauen, 41 Männer.

Von den Pat. starben, wie bereits vorher erwähnt, nur 7,7 %. Diese geringe Mortalitätsziffer ist wohl darauf zurückzuführen, daß vor allem Gewicht auf die Vermeidung der Lungen-Komplikation gelegt wurde. Vorteilhaft hierfür ist

der Extensionsverband, der einerseits bequemes Aufsitzen des Oberkörpers gestattet, andererseits wie bei Fixationsverbänden die Untätigkeit der Muskeln verhindert.

In 32 Fällen, als beinahe 50%, handelt es sich um eingekeilte Brüche. Bei den übrigen Patienten waren sämtliche Frakturformen vertreten. Eine Pseudarthrosenbildung kam in keinem Falle vor.

Die durchschnittliche Behandlungsdauer betrug ca. 8 Wochen.

Die Symptome bei der Aufnahme waren in der Mehrzahl dieselben, mehr oder minder starke Außenrotation, mit Ausnahme eines Falles, Verkürzung des betr. Gliedes, mit Ausnahme von zwei Fällen, die zwischen 1 und 5 cm betrugen; ferner starker Schmerz bei Druck und bei Bewegung, soweit diese nicht vollständig aufgehoben waren.

Werfen wir noch einen Blick auf die Anamnesen der Fälle, finden wir bei den jugendlichen Individuen durchweg eine starke Gewalteinwirkung. Bei den älteren Leuten genügt bereits ein kleines Trauma, um den Schenkelhals zu frakturieren.

Zum Schluß noch einige Worte über die Nachuntersuchung. Die Außenrotation war bei fast sämtlichen Fällen nur noch gering. Die Verkürzung betrug höchstens 1 bis 4 cm. Die Flexionsfähigkeit war bei 3 Patienten vollständig normal, jedoch waren die Adduktions-, Abduktions- und Rotationsbewegungen mehr oder minder stark beschränkt. Über Schmerzen klagten fast sämtliche. Dies ist allerdings wohl nur cum grano salis aufzunehmen. Von ihnen konnten nur mit Unterstützung gehen 2, gleich 25%. Rente bezogen 3 gleich 37,5%. Darunter einer mit 60%. Vier waren arbeitsfähig gleich 50%. Außerdem hatte einer bis vor Kurzem gearbeitet, ist aber nur wegen Alters arbeitsunfähig. Dies im Großen und Ganzen gute Resultat, wäre meiner Überzeugung nach nicht beeinträchtigt worden, wenn auch eine größere Anzahl früherer Patienten zur Nachuntersuchung erschienen wäre.

Eine schematische Zeichnung über die einzelnen Frakturformen füge ich bei. Zu I. gehören 3, zu II. 12, zu III. und IV. zusammen 7, zu V. 1, und zu VI. 32 Fälle.

* * *

Herrn Prof. Dr. Anschütz gestatte ich mir für die gütige Überlassung des Materials sowie für das große Interesse, das er meiner Arbeit entgegenbrachte, meinen verbindlichsten Dank auszusprechen.

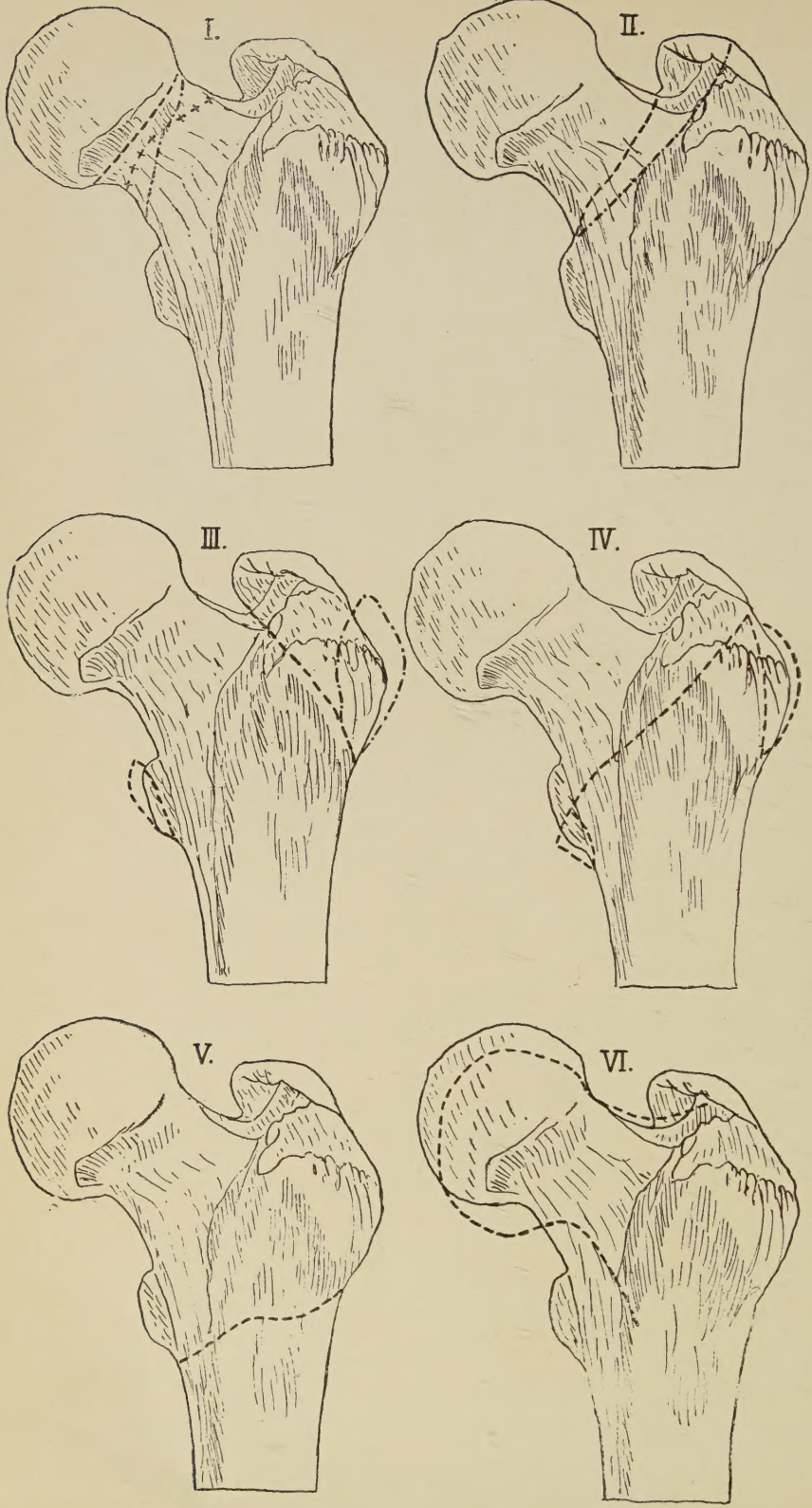
I.
II.
III.
IV.
V.
VI.

# Literatur.


Bardenheuer: Leitfäden für die Behandlung von Frakturen und Luxationen der Extremitäten mittels Feder und Gewichtsextension.

Bardenheuer: Die Technik der Extensionsverbände bei der Behandlung der Frakturen und Luxationen.

Streubel: Bemerkungen und Experimente über Schenkelhalsfrakturen, Schmidts Jahrb. 56, 1847.

Hutchinson: Seltene Fälle von Frakturen und Luxationen, Schmidts Jahrb. 133, 1867.

Riedinger: Studium über Grund und Einkeilung der Schenkelhalsbrüche, Schmidts Jahrb. 172, 1876.

P. v. Bruns: Die Lehre von den Knochenbrüchen, Dtsche. Chirurg. Lfg. 27, 1886.

Pels Leusten: Über die sogenannten Schenkelhalsfrakturen. Langenbecks Archiv 66.

Dietzer: Ein Fall von Schenkelhalsfraktur mit Verlängerung des Beines. Deutsche Zeitschr. f. Chirurg. 64.

Helferich: Lehrbuch der Frakturen und Luxationen.

Billstein: Zur Kasuistik der Schenkelhalsfrakturen. Inaug.-Dissert. a. d. Univ. Bonn 1906.

De Quervain: Chirurg. Diagnostik.

# Vita.

Karl Heimannsfeld, evangelischer Konfession, Sohn des Apothekers Heinrich Heimannsfeld, wurde geboren den 7. V. 1889 zu Lippstadt i. Westf. Er besuchte das Gymnasium zu Bonn, das er Ostern 1908 mit dem Zeugnis der Reife verließ. Er widmete sich dann dem Studium der Medizin an den Universitäten Bonn und Kiel. Die ärztl. Vorprüfung bestand er Sommer 1910 in Bonn, das ärztl. Staatsexamen Sommer 1913 in Kiel. Das Rigorosum fand am 7. VIII. 1913 statt.